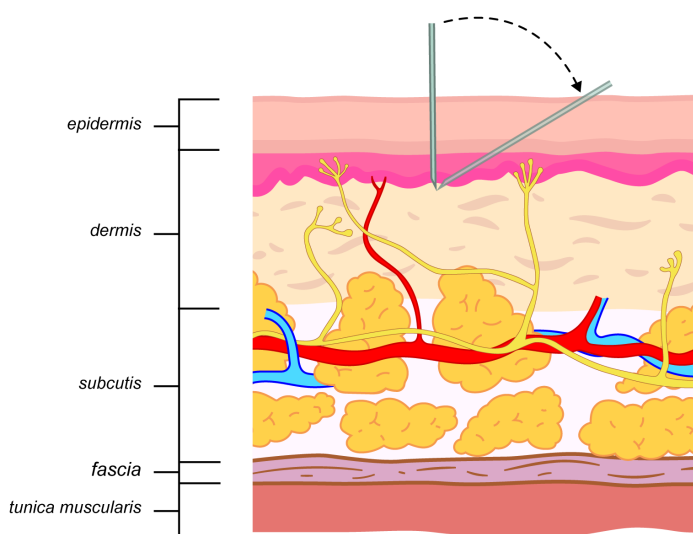


Lisa 4. Lokaalanesteesia ja haavainfiltratsioon

Lokaalanesteesia kasutamine postoperatiivse valu vähendamise eesmärgil

- 1) Lokaalanesteesias tehtava lõikuse korral on infiltratsiooni tegemine enne naha lõiget iseenesest mõisteta. Üldanesteesias on paremad tulemused samuti lõikuseelneva infiltratsiooni puhul, kuid praktikas kasutatakse pigem infiltratsiooni tegemist lõikuse lõpus.
- 2) Abdominaalkirurgias infiltratsiooni soovitatakse teostada peritoneumile, muskulofastsiaalsele lestmele ning nahaalusele koele, sest puhtalt naha infiltratsioon ei ole efektiivne- suurem osa valustiimulist tuleb sügavamatest kihtidest. Samuti ka liigeste operatsioonide puhul infiltratsioon võiks olla tehtud nii liigeskapslile kui ka ümbritsevatele pehmetele kudedele.
- 3) Kirurgilise haava infiltratsioon võiks olla teostatav lühikese peenikese nõelaga silma kontrolli all. Ennetamiseks lokaalanesteetikumi toksilist reaktsiooni juhuslikust sattumisest vereringesse, tuleb infiltratsiooni teostada korraga mitte rohkem kui 5 ml 30 sekundiliste pausidega. Eelnevalt tuleb teostada aspiratsioonikatse.
- 4) Lokaalanesteesias tehtavatel protseduuridel tuleb alustada nahainfiltratsiooni peenema nõelaga. Nahainfiltratsioon tuleb teha esmalt kahjustamata naha osas. Nõel sisestatakse nahaga perpendikulaarselt (täisnurga all). Intradermaalne manustamine on algselt valulik. Jätkates süstimist tuleb liikuda subdermaalsele. Edasine liikumine on tangentsiaalne. Kui ühekordsest infiltratsioonist ei piisa haava pikkuse katmiseks, tuleb järgnevad manustamised teostada

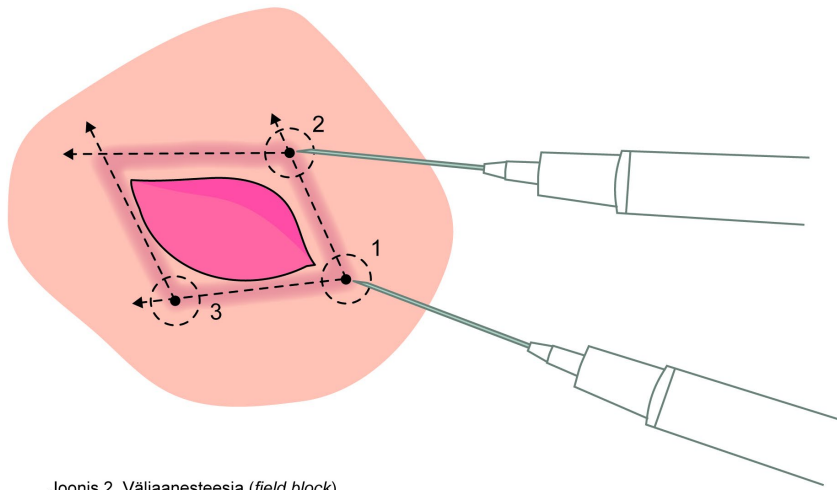


Joonis 1. Nahainfiltratsioon.

eelnevalt infiltreeritud naha servalt umbes 1 cm seespoolt.

Haavainfiltratsioon olemasoleva haava valutustamiseks korrastamisel, sulgemisel.

- 1) Infiltratsiooni tuleb teostada haava seest, silma kontrolli all. Naha valutustamiseks tuleb manustada lokaalanesteetikum subdermaalselt. All olevate kudede infiltratsioon tuleb teostada kihiti.



Joonis 2. Väljaanesteesia (*field block*).

- 2) Infitseerunud haava korral tuleb infiltratsioon teostada haava servast ca 1 cm läbi intaktse naha. Samuti võib olla kasu nõ välja (ala) anesteesia (*field block*) nagu kujutletud alloleval pildil.

Kasutatud allikad

1. Stamenkovic DM, Bezmarevic M, Bojic S, Unic-Stojanovic D, Stojkovic D, Slavkovic DZ, Bancevic V, Maric N, Karanikolas M. Updates on Wound Infiltration Use for Postoperative Pain Management: A Narrative Review. *J Clin Med*. 2021 Oct 11;10(20):4659. doi: 10.3390/jcm10204659.
2. Stephenson, B. *Advanced Procedural Skills*. Pressbooks; 2017.
3. Vernatter, M. (2015). *Tying the knot: Basic Suturing Workshop* [PowerPoint slides]. <https://slideplayer.com/slide/6274469/>